

1ª PRUEBA: CUESTIONARIO TEÓRICO
2ª PRUEBA: CUESTIONARIO PRÁCTICO

ACCESO: LIBRE

CONCURSO-OPOSICIÓN PARA CUBRIR PLAZAS BÁSICAS VACANTES:
FACULTATIVO ESPECIALISTA APARATO DIGESTIVO

ADVERTENCIAS:

- Compruebe que en su «**Hoja de Respuestas**» están sus datos personales, que son correctos, y **no olvide firmarla**.
- El **tiempo de duración de las dos pruebas** es de **tres horas**.
- **No abra** el cuadernillo hasta que se le indique.
- Para abrir este cuadernillo, rompa el precinto.
- Si observa alguna anomalía en la impresión del cuadernillo, solicite su sustitución.
- Este cuadernillo incluye las preguntas correspondientes a la «**1ª PRUEBA: CUESTIONARIO TEÓRICO**» y «**2ª PRUEBA: CUESTIONARIO PRÁCTICO**».

1ª PRUEBA: CUESTIONARIO TEÓRICO

- Esta prueba consta de 100 preguntas, numeradas de la 1 a la 100, y 3 de reserva, situadas al final del cuestionario, numeradas de la 151 a la 153.
 - Las preguntas de esta prueba deben ser contestadas en la «**Hoja de Respuestas**», numeradas de la 1 a la 100.
 - Las preguntas de reserva deben ser contestadas en la zona destinada a «**Reserva**» de la «**Hoja de Respuestas**», numeradas de la 151 a la 153.
- Todas las preguntas de esta prueba tienen el mismo valor.
- Las contestaciones erróneas se penalizarán con $\frac{1}{4}$ del valor del acierto.

2ª PRUEBA: CUESTIONARIO PRÁCTICO

- Esta prueba consta de 50 preguntas, numeradas de la 101 a la 150.
 - Las preguntas de esta prueba deben ser contestadas en la «**Hoja de Respuestas**», numerada de la 101 a la 150.
- Todas las preguntas de esta prueba tienen el mismo valor.
- Las contestaciones erróneas se penalizarán con $\frac{1}{4}$ del valor del acierto.

- Todas las preguntas tienen 4 respuestas alternativas, siendo sólo una de ellas la correcta.
- Solo se calificarán las respuestas marcadas en su «**Hoja de Respuestas**».
- Compruebe siempre que el número de respuesta que señale en su «**Hoja de Respuestas**» es el que corresponde al número de pregunta del cuadernillo.
- Este cuadernillo puede utilizarse en su totalidad como borrador.
- No se permite el uso de calculadora, libros ni documentación alguna, móvil ni ningún otro dispositivo electrónico.

SOBRE LA FORMA DE CONTESTAR SU «HOJA DE RESPUESTAS», LEA MUY ATENTAMENTE LAS INSTRUCCIONES QUE FIGURAN AL DORSO DE LA MISMA.

ESTE CUESTIONARIO DEBERÁ ENTREGARSE EN SU TOTALIDAD AL FINALIZAR EL EJERCICIO. Si desean un ejemplar pueden obtenerlo en la página web del Organismo.

- 1 De acuerdo con lo establecido en el artículo 1 de la Constitución, España se constituye en un Estado social y democrático de Derecho. ¿Cuál de los siguientes valores no es uno de los valores propugnados como valor superior de nuestro ordenamiento jurídico?**
- A) La legalidad
 - B) La libertad
 - C) La justicia
 - D) La igualdad
- 2 En el artículo 22 del Estatuto de Autonomía de Andalucía se recogen, entre otros, los derechos de los pacientes y usuarios en relación a la protección de la salud. Indicar cuál de los siguientes derechos no viene recogido en el citado Estatuto:**
- A) Acceder a todas las prestaciones del sistema
 - B) La garantía de un tiempo máximo para el acceso a los servicios y tratamientos
 - C) El consejo genético y la medicina preventiva
 - D) El acceso a cuidados paliativos
- 3 Según la Ley 2/1998 de Salud de Andalucía, el Plan Andaluz de Salud será aprobado por:**
- A) El Consejo de Gobierno de la Junta de Andalucía
 - B) El Consejero de Salud
 - C) El Parlamento de Andalucía
 - D) El Consejo de Administración del Servicio Andaluz de Salud
- 4 Según la Ley 13/2007, de Medidas de Prevención y Protección Integral Contra la Violencia de Género, la Consejería que ostente la competencia en materia de Administración de Justicia organizará las Unidades de Valoración Integral de Violencia de Género a través de:**
- A) Institutos de la Mujer
 - B) Institutos de Medicina Legal
 - C) Juzgados de Violencia sobre la Mujer
 - D) Comisión interdepartamental para la igualdad de mujeres y hombres

- 5 **De acuerdo con el artículo 10 de Ley 41/2002, reguladora de la autonomía del paciente y de derechos y obligaciones en materia de información y documentación clínica, el facultativo proporcionará al paciente, antes de recabar su consentimiento escrito, la información básica siguiente: (en esta pregunta indique la incorrecta)**
- A) Las consecuencias relevantes o de importancia que la intervención origina con seguridad
 - B) Los riesgos relacionados con las circunstancias personales o profesionales del paciente
 - C) Los riesgos improbables en condiciones normales, conforme a la experiencia y al estado de la ciencia o directamente relacionados con el tipo de intervención
 - D) Las contraindicaciones
- 6 **La vacunación de la población adulta frente al SARS-Cov-2 para reducir el contagio y la mortalidad por COVID-19 es una medida de:**
- A) Prevención oportunista
 - B) Prevención secundaria
 - C) Prevención primaria
 - D) Prevención terciaria
- 7 **La esperanza de vida al nacer ha aumentado de manera importante en los países desarrollados en la primera mitad del siglo XX, con aumentos más discretos en los análisis de este indicador después de 1950. ¿A qué se debe este aumento rápido y sostenido en el periodo de 1900 a 1950?**
- A) Al impacto sobre la población de las Guerras Mundiales
 - B) Al desarrollo de los servicios asistenciales y universalización de la asistencia sanitaria en este periodo
 - C) A la disminución de la mortalidad en los lactantes y de la mortalidad por las enfermedades de la infancia
 - D) A todas las razones expuestas anteriormente
- 8 **Se sabe que la edad es una variable que sigue una distribución normal en una población que se desea estudiar. Para ello se extrae una muestra aleatoria de cien ($n = 100$) individuos de esa población y se analiza la variable edad, obteniéndose los siguientes estadísticos: media (\bar{x}) 50 años, desviación típica (s) 10 años. ¿Cuál de las siguientes afirmaciones relacionadas con la inferencia estadística, tomando este ejemplo para los cálculos, no es correcta?**
- A) "50 años" es una estimación puntual de la media poblacional (μ) de la variable edad
 - B) [48.04 - 51.96] años es una estimación por intervalo de la media poblacional, un rango de valores que tiene una probabilidad del 95% de contener el verdadero valor de la media de edad en la población
 - C) "10 años" es una estimación puntual de la desviación típica (σ) de la variable edad en la población
 - D) Sin contrastar que la muestra analizada siga una distribución normal, podemos afirmar que aproximadamente las dos terceras partes (68%) de los individuos analizados tendrán una edad entre 30 y 70 años

- 9 El diagrama de cajas (*box-plot*) es una forma de representación gráfica bastante usada, sobre todo cuando se quieren comparar dos o más mediciones de una misma variable, por ejemplo en varios grupos de sujetos o en los mismos sujetos en distintos momentos del tiempo. Todas las afirmaciones siguientes sobre este modelo son ciertas, excepto:**
- A) La caja está determinada por los percentiles 25 y 75, por lo que su amplitud es el rango intercuartílico
 - B) La mediana es un valor que caerá siempre dentro de la caja
 - C) Los "bigotes" o líneas que salen desde la caja en direcciones opuestas, se extienden hasta los valores máximo y mínimo de la serie (valores ordenados de la variable)
 - D) En la caja se encuentran la mitad de las observaciones o valores
- 10 En los llamados estudios de coste-utilidad, la unidad de medida que integra la duración de la vida y la calidad de esta, se denomina:**
- A) Análisis de la Varianza Poblacional
 - B) Año de vida ajustado por comorbilidad
 - C) Año de vida ajustado por calidad
 - D) Ninguno de los anteriores.
- 11 Todas las siguientes son formas de expresar el pronóstico de una enfermedad, excepto:**
- A) Tasa de mortalidad
 - B) Supervivencia a los 5 años
 - C) Supervivencia relativa
 - D) Tasa de letalidad
- 12 Cuando se habla del "*Impact Factor*" de una revista científica, habitualmente nos referimos a la siguiente fuente:**
- A) PubMed
 - B) Biomed Central
 - C) Journal Citation Report
 - D) Scopus Impact Factor Index
- 13 Todos los Sistemas de Información Sanitaria que se enumeran están actualmente vigentes a nivel estatal (en todo el territorio nacional español), excepto:**
- A) EDO (Enfermedades de Declaración Obligatoria)
 - B) Encuesta de morbilidad hospitalaria
 - C) Registro Nacional de SIDA
 - D) COAN-HyD (Contabilidad Analítica de Hospitales y Distritos)
- 14 El sistema de prescripción electrónica en receta en Andalucía, e incluido en DIRAYA, se conoce como:**
- A) Programa Pharma
 - B) Programa Receta XXI
 - C) Programa PIRASOA
 - D) Programa ATHOS

- 15 El grado en el que una intervención produce un resultado beneficioso en las condiciones reales de la práctica habitual, se conoce como:**
- A) Eficacia
 - B) Efectividad
 - C) Evidencia
 - D) Eficiencia
- 16 Una mujer de 38 años consulta por dolor torácico y disfagia intermitente. Endoscopia oral normal. En la manometría de alta resolución se aprecia una relajación normal del esfínter esofágico inferior, con peristalsis ausente y presencia de ondas peristálticas vigorosas. ¿Cuál sería su diagnóstico?**
- A) Espasmo esofágico difuso
 - B) Acalasia tipo II
 - C) Peristalsis hipertensiva
 - D) Esófago en martillo neumático
- 17 Un hombre de 55 años con enfermedad por reflujo de larga evolución en tratamiento con inhibidores de la bomba de protones desde hace 10 años se realiza una endoscopia donde se observan múltiples pólipos milimétricos. ¿Cuál es el diagnóstico más probable?**
- A) Páncreas ectópico
 - B) Pólipos de glándulas fúndicas
 - C) Pólipos inflamatorios gástricos
 - D) Pólipos hiperplásicos
- 18 Un estudiante de máster de 24 años consulta por disfagia intermitente de 4 meses de evolución. Niega pirosis o regurgitación. No pérdida de peso. En la endoscopia se apreció un esófago sin estenosis ni anillos. En la biopsia esofágica se detectó una infiltración eosinofílica con 5 eosinófilos por campo. ¿Qué le recomendaría?**
- A) Omeprazol 20 mg cada 12 horas
 - B) Prednisona oral 30 mg/d
 - C) Dieta de exclusión de 6 alimentos
 - D) Fluticasona jarabe 1 sobre cada 8 horas
- 19 Señale la opción correcta sobre la ectasia vascular antral:**
- A) La erradicación de *H. pylori* revierte la GAVE
 - B) Las biopsias gástricas permiten diferenciar la ectasia vascular antral de la gastropatía de la hipertensión portal
 - C) En pacientes con hemorragia refractaria a tratamiento endoscópico por GAVE se debe colocar un TIPS
 - D) La profilaxis secundaria se debe hacer con beta-bloqueantes

- 20 En una mujer de 82 años con adenocarcinoma gástrico se aprecia una lesión periumbilical. Se trata de una lesión metastásica denominada:**
- A) Adenopatía de Virchow
 - B) Tumor de Krukenberg
 - C) Nódulo de la hermana María José
 - D) Metástasis de Blumer
- 21 Un hombre de 55 años con historia de enfermedad por reflujo gastroesofágico, tabaquismo y obesidad acude al hospital por un cuadro sincopal. Refiere heces negras de dos días de evolución. En la endoscopia oral se aprecia una úlcera gástrica de 3 cm con vaso visible en antro sin sangrado actual. Se realizan inyecciones de adrenalina y se coloca un hemoclip consiguiendo hemostasia estable. ¿Qué plan terapéutico recomendaría?**
- A) Omeprazol i.v durante 3 días y luego pasarlo a omeprazol oral
 - B) Erradicación empírica de H pylori
 - C) Repetir la endoscopia oral antes del alta (a las 72 horas) para biopsiar la úlcera
 - D) Pautar octeótrido iv además del omeprazol durante 5 días
- 22 ¿Cuál de los siguientes síndromes de cáncer hereditario se asocia a mutaciones en el gen PTEN?**
- A) Poliposis juvenil
 - B) Síndrome de Lynch
 - C) Síndrome de Peutz-Jeghers
 - D) Síndrome de Cowden
- 23 Un hombre de 45 años consulta por diarreas acuosas muy abundantes de cuatro meses de evolución. La diarrea no se controla con el ayuno ni con loperamida. Refiere una pérdida de 7 kg de peso (10%). En la exploración física presenta hipotensión arterial 95/55 mmHg con una frecuencia cardíaca de 110 spm. Refiere dolor a la palpación profunda en mesogastrio. En el TC abdominal se observa una masa de 5,1 x 5,8 x 4 cm en la cola del páncreas. ¿Cuál sería su diagnóstico de sospecha?**
- A) Adenocarcinoma de páncreas
 - B) VIPoma
 - C) Peptidoma YY (tirosina/tirosina)
 - D) Somatostatina

- 24 Un varón de 21 años se presenta en Urgencias con clínica de dolor abdominal y diarrea sanguinolenta durante los últimos 4 meses. Una colonoscopia hasta ciego demuestra inflamación limitada a los 20 cm distales del colon; la mucosa en esa zona muestra pérdida de vascularización, erosiones y friabilidad. Comienza tratamiento con mesalazina en enemas, sin respuesta a los síntomas. La analítica muestra los siguientes valores: Hemoglobina 9,8 mg/dL; VCM 68 fL, Ferritina <10 ng/mL; PCR 2,8 mg/L; Albúmina 2,5 g/dL. La TPMT es normal. El test de liberación de interferón gamma (IGRA) fue negativo. ¿Cuál es el paso más apropiado en este momento?**
- A) Iniciar budesonida MMX
 - B) Comenzar con mesalazina 2,4 g/d
 - C) Comenzar con azatioprima 2,5 mg/kg/d
 - D) Obtener prueba de imagen de intestino delgado
- 25 Una mujer de 32 años, sin antecedentes personales de interés, acude a su consulta por estreñimiento durante los últimos 6 meses. Refiere presentar una deposición cada 2-3 semanas y la necesidad de hacer esfuerzos importantes para defecar. La paciente se siente hinchada, y refiere que el estreñimiento tiene un impacto negativo en su calidad de vida. Ha modificado su dieta, que incluye más de 30 g de fibra soluble al día, bebe al menos dos litros de agua cada día y hace ejercicio físico regularmente. No tiene otros síntomas ni toma otras medicaciones. Su padre falleció de cáncer de colon a los 70 años. El tacto rectal es normal, y el resto de la exploración física sin hallazgos relevantes. Se había realizado una colonoscopia que fue normal un año antes. ¿Cómo actuamos a partir de este momento?**
- A) Administramos polietilenglicol.
 - B) Determinación de tiempo de tránsito colónico.
 - C) Manometría anorrectal con test de expulsión de balón anorrectal.
 - D) Defecografía por RMN.
- 26 Basándonos en la clasificación de Atlanta revisada, ¿Cuál de estos parámetros define mejor una pancreatitis aguda grave?**
- A) Hematocrito superior al 44%.
 - B) Fallo orgánico persistente.
 - C) Necrosis de más del 50% de la glándula.
 - D) Colecciones múltiples en torno al páncreas.
- 27 Sobre la hepatitis E es falso que:**
- A) Está causada por un virus con genoma de ARN y se transmite por vía entérica.
 - B) Como la hepatitis A, nunca evoluciona a hepatitis crónica.
 - C) Se ha demostrado que el cerdo puede ser un reservorio en zonas no endémicas.
 - D) Puede causar hepatitis fulminante en mujeres embarazadas

- 28 Un paciente de 55 años de edad, diagnosticado de policitemia vera, es ingresado con un cuadro clínico-analítico de fallo hepático fulminante, y se establece el diagnóstico de sospecha de síndrome de Budd-Chiari. Señale entre las siguientes la afirmación falsa:**
- A) El síndrome de Budd-Chiari puede presentarse también como un cuadro clínico de hepatitis aguda o de hepatopatía crónica.
 - B) Para su diagnóstico no suele ser necesaria la realización de una biopsia hepática.
 - C) En aproximadamente el 40% de los casos puede detectarse patología subyacente, como enfermedades hematológicas o trastornos de la coagulación.
 - D) El embarazo puede exacerbar estados de hipercoagulabilidad que favorecen el desarrollo de este síndrome.
- 29 ¿Cuál de los siguientes hallazgos histológicos no es característico de la hepatopatía alcohólica?**
- A) Esteatosis microvesicular.
 - B) Degeneración balonizante del hepatocito.
 - C) Fibrosis perisinusoidal.
 - D) Cuerpos de Mallory
- 30 Una paciente de 58 años de edad es estudiada por astenia, malestar general, y artralgias. En su perfil analítico destaca unas cifras de AST y ALT de 358 UI/L y 410 UI/L, respectivamente. La cifra de GGT es de 60 UI/L y la de FA de 118 UI/L. El valor de la bilirrubina total en suero es de 1.2 mg/dl y la actividad de protrombina de 85%. La serología de virus A, B y C es negativa. Se establece la sospecha de hepatitis autoinmune. ¿Qué actuaciones entre las siguientes es correcta?**
- A) Iniciar sin demora tratamiento con esteroides para evitar la frecuente progresión a hepatitis fulminante.
 - B) Queda descartada la etiología autoinmune si los anticuerpos antinucleares y antimúsculo liso son negativos.
 - C) Solicitar una colangiorresonancia para descartar una colangitis esclerosante asociada.
 - D) Aunque su realización no es imprescindible para el diagnóstico, la biopsia hepática es muy recomendable.
- 31 ¿Cuál de los siguientes hallazgos (aisladamente) permitiría establecer con mas seguridad el diagnóstico de síndrome de hipertensión portal secundario a hepatopatía crónica?**
- A) Ascitis en ecografía.
 - B) Varices esofágicas en endoscopia alta.
 - C) Una medición de 45 kPa en elastometría transitoria.
 - D) Un flujo portal hepatópeto inferior a 20 cm/seg en ecografía doppler.

- 32 ¿Qué tratamiento indicaría en un paciente con cirrosis hepática por virus C, de 72 años de edad, en grado B de Child-Pugh, con buen estado clínico (Performance Status 0) con un hepatocarcinoma multifocal (un nódulo de 8 cm en segmento VI, un segundo nódulo de 3 cm en segmento VIII y dos nódulos de 2 cm en segmentos IV y III) y trombosis portal ?.**
- A) Trasplante hepático.
 - B) Sorafenib.
 - C) Quimioembolización transarterial.
 - D) Atezolizumab + bevacizumab.
- 33 Mujer de 29 años, embarazada, en la semana 34 de gestación, con un bajo índice de masa corporal, que acude a Urgencias tras varios días de vómitos, malestar general y molestias abdominales. La TA a su ingreso era de 150/95 mmHg y tenía ictericia de piel y escleras. Los valores de AST y ALT eran de 267 UI/L y 302 UI/L; leucocitos 14.000/mmc, plaquetas 125.000/mmc, glucosa 56 mg/dl, la bilirrubina total 7 mg/dl (directa 5 mg/dl) y la actividad de protrombina de 36%. ¿Cuál sería entre los siguientes el diagnóstico más probable?**
- A) Hígado graso agudo del embarazo.
 - B) Preeclampsia.
 - C) Colestasis intrahepática del embarazo.
 - D) Síndrome HELLP.
- 34 Un refugiado sirio de 28 años acude a su consulta por presentar pérdida de peso y diarrea crónica durante los últimos 6 meses. La exploración es normal. En la analítica destaca una hemoglobina de 8 g/dL. La determinación de parásitos en heces observa la presencia de G. Lamblia, pero un tratamiento para la misma no mejora los síntomas. Una endoscopia alta y colonoscopia son normales. Se toman biopsias duodenales que no muestran signos de atrofia. Se realiza una capsuloendoscopia observándose un engrosamiento de pliegues intestinales a lo largo de todo el intestino delgado. En una enteroscopia se toman múltiples biopsias de intestino delgado. ¿Cuál es el diagnóstico más probable?**
- A) Tumor carcinoide.
 - B) Enfermedad de Whipple.
 - C) Linfoma T asociado a enteropatía (EATL)
 - D) Enfermedad inmunoproliferativa de intestino delgado

- 35 Se realiza endoscopia digestiva alta (EDA) de control a un paciente de 52 años en seguimiento por esófago de Barrett (EB). objetivándose una mucosa en esófago distal compatible endoscópicamente con EB C4M5, sin lesiones visibles. Se toman biopsias según protocolo de Seattle. En una de las muestras en el examen anatomopatológico se describe displasia de alto grado (DAG) ¿Cuál es la actitud más correcta?**
- A) Dada la edad de paciente, ante el hallazgo de DAG, lo más apropiado y definitivo es presentar su caso en el Comité Multidisciplinar y plantear tratamiento quirúrgico.
 - B) Ante el hallazgo de DAG, hay que intensificar el tratamiento antisecretor (IBP a dosis doble durante 8 semanas) y repetir posteriormente la EDA.
 - C) Ante el hallazgo de cualquier tipo de displasia lo primero es confirmar el diagnóstico por un segundo patólogo experto.
 - D) Como se trata de una DAG sin lesión visible hay que plantear tratamiento endoscópico ablativo con radiofrecuencia.
- 36 Los factores de mal pronóstico en la ingesta de cáustico no incluyen:**
- A) La neutralización del cáustico tras la ingesta.
 - B) La presencia de neutrofilia.
 - C) La existencia de acidosis metabólica.
 - D) La contraindicación a la endoscopia.
- 37 En relación al diagnóstico de la infección por H Pylori ¿Cuál de estas afirmaciones es falsa?**
- A) Actualmente, en nuestro medio, no se recomienda el cribado sistemático de la presencia de H. pylori en la población general.
 - B) Como método diagnóstico no invasivo de la infección por H. pylori se recomienda, de elección, el test del aliento con urea marcada con C13.
 - C) Como alternativa a la prueba del aliento para el diagnóstico no invasivo de la infección por H. pylori se recomienda el test de antígeno en heces.
 - D) Se recomienda el uso de la serología para el diagnóstico de la infección por H. pylori.
- 38 En el contexto de la gastritis crónica atrófica con metaplasia intestinal extensa que otro factor de riesgo adicional haría recomendable la vigilancia mediante endoscopia cada 3 años:**
- A) La presencia de metaplasia intestinal completa.
 - B) Familiar de primer grado de cáncer gástrico.
 - C) Metaplasia intestinal focal.
 - D) Todas son falsas.
- 39 Señale cuál de estas afirmaciones es correcta:**
- A) La isoenzima COX-2 se expresa de forma estable y continua en la mayoría de los tejidos.
 - B) El efecto tóxico de los AINES sobre la mucosa gástrica es el mecanismo principal por el que estos fármacos producen úlceras gastroduodenales.
 - C) La expresión de la isoforma COX-1 es inducida por diversos mediadores asociados a la inflamación.
 - D) La inhibición de COX-1 bloquea la producción plaquetaria de tromboxano.

- 40 De las siguientes acciones se recomienda en una primera visita de diarrea crónica acuosa sin sangre, de características funcionales. Señale cual es la apropiada:**
- A) Solicitaría un Tc abdominal con contraste endovenoso.
 - B) Solicitaría serologías de Yersinia enterocolítica.
 - C) Revisaría si hay algún fármaco potencialmente asociado a la diarrea.
 - D) Dado que se trata de una diarrea de características funcionales no precisa realizar exploración física.
- 41 En la cirugía en el contexto de una Poliposis adenomatosa familiar (señale la incorrecta):**
- A) El pouch ileal tiene un menor riesgo de cáncer que la anastomosis ileorrectal.
 - B) El pouch ileal requiere de un seguimiento estrecho ante la posibilidad de desarrollo de adenomas en la mucosa intestinal.
 - C) El cáncer rectal tras anastomosis ileorrectal tiene muy mal pronóstico.
 - D) La anastomosis ileorrectal es menos agresiva y preferible en pacientes jóvenes.
- 42 ¿Cuál es el agente antimicrobiano que menos se relaciona a la infección intestinal por Cl. Difficile?:**
- A) Amoxicilina
 - B) Ciprofloxacino
 - C) Clindamicina
 - D) Metronidazol
- 43 Indique cuál es el tratamiento más recomendado para la colitis colágena:**
- A) Mesalazina
 - B) Budesonida
 - C) Prednisolona
 - D) Infliximab
- 44 Respecto al Megacolon tóxico en la colitis ulcerosa, señale lo incorrecto:**
- A) Se debe realizar colonoscopia completa con toma de biopsias en colon derecho
 - B) Una radiografía de abdomen con un colon trasverso de más de 8 cm + fiebre obliga a descartarlo
 - C) No es necesario el cultivo de las heces para su manejo
 - D) Es típico de la colitis ulcerosa, pero puede aparecer en la Enfermedad de Crohn
- 45 Los anticuerpos anti IL-12/IL-23 son fármacos biológicos que están indicados en la Enfermedad Inflamatoria Intestinal, indique cual es su principal representante:**
- A) Ustekinumab
 - B) Vedolizumab
 - C) Infliximab
 - D) Golimumab

- 46 En la incontinencia anal, señale la incorrecta:**
- A) La causa más frecuente en pacientes no añosos es el traumatismo obstétrico
 - B) En casos leves se puede mejorar con fibra oral y antidiarreicos
 - C) El biofeedback es de utilidad
 - D) La ecografía endoanal no es de utilidad.
- 47 La toma de biopsias aleatorias en la colonoscopia de cribado de cáncer de colon en pacientes con colitis ulcerosa NO esta recomendada en caso de:**
- A) Mala preparación.
 - B) Inflamación moderada o severa.
 - C) Abundantes pólipos inflamatorios o pseudopólipos.
 - D) En los casos de proctitis.
- 48 ¿Cuál de las siguientes no se considera un criterio de resección curativa de un pólipo colónico plano?:**
- A) Ausencia de invasión linfovascular.
 - B) Histología de adenocarcinoma moderadamente diferenciado.
 - C) Tamaño mayor de 5cms.
 - D) Invasión submucosa de 900 micras.
- 49 Una unión pancreaticobiliar anómala NO se asocia con:**
- A) Cáncer de vesícula.
 - B) Adenomiomatosis de vesícula.
 - C) Colangiocarcinoma.
 - D) Adenocarcinoma ductal de páncreas.
- 50 El virus de la hepatitis B tiene varias mutaciones, la más importante es la mutación pre-C o pre-core, que es la más frecuente en nuestro medio. Indique lo que considere falso:**
- A) Es una variante mas agresiva, con peor pronóstico
 - B) Se caracteriza por no detectarse el Ag HBe
 - C) Nunca coexiste con la variante no mutada
 - D) La mutación mas frecuente es la sustitución de una única base
- 51 Entre los distintos signos y/o síntomas que pueden aparecer en un proceso de hepatitis aguda, señale cual constituye un claro criterio de ingreso hospitalario:**
- A) Astenia
 - B) Febrícula
 - C) Dolor en hipocondrio derecho
 - D) Coagulopatía
- 52 Respecto a la hipertensión portal, indique lo incorrecto:**
- A) La Esquistosomosis se incluye dentro del hipertensión portal posthepática
 - B) La trombosis de la vena porta es ejemplo de hipertensión portal prehepática
 - C) La ascitis y la hemorragia por varices esofágicas son manifestaciones típicas
 - D) Se trata con beta-bloqueantes

- 53 Para un diagnóstico correcto de esofagitis eosinofílica se deben cumplir los siguientes criterios:**
- A) Síntomas relacionados con disfunción esofágica como disfagia, impactación alimentaria o dolor retroesternal.
 - B) Inflamación con predominio de eosinófilos en la biopsia esofágica, característicamente consistente en un valor máximo de ≥ 15 eosinófilos por campo de gran aumento.
 - C) Exclusión de otras causas que puedan ser responsables o contribuir a los síntomas y la eosinofilia esofágica
 - D) Todos los anteriores.
- 54 Entre las indicaciones aprobadas de investigación y erradicación de la infección por Helicobacter Pylori NO se encuentra una de las siguientes:**
- A) Linfoma de tejido linfoide asociado a mucosa gástrica de bajo grado (MALT).
 - B) Enfermedad de úlcera péptica activa o antecedentes de úlcera péptica si no se ha documentado la curación de la infección por H. pylori.
 - C) Rosácea.
 - D) La resección quirúrgica o endoscópica de cáncer gástrico.
- 55 De las siguientes alteraciones en las pruebas de laboratorio alteradas que se observan en la gastritis crónica atrófica autoinmune metaplásica, señale la respuesta INCORRECTA:**
- A) Disminución de la proporción de pepsinógeno I / II en suero.
 - B) Hipogastrinemia.
 - C) Anemia ferropénica.
 - D) Déficit de vitamina B12 en suero.
- 56 En el seguimiento de un paciente diagnosticado de enfermedad celíaca tras instaurar una dieta estricta sin gluten, indique la respuesta FALSA:**
- A) Por regla general, los síntomas mejoran más rápidamente que la histología.
 - B) Deben realizarse pruebas serológicas 6 y 12 meses después del diagnóstico inicial de enfermedad celíaca y, posteriormente de forma anual.
 - C) La serología negativa en un paciente tratado es un indicador fiable de curación mucosa.
 - D) La mayoría de los pacientes con enfermedad celíaca responden a una dieta sin gluten, pero aproximadamente el 5 % no responden a ella.
- 57 ¿Cuál es la actitud más adecuada ante el hallazgo incidental en una pieza de apendicectomía de un tumor carcinoide de 8mm NET G1 (bien diferenciado, bajo índice mitótico, Ki-67<3%) con márgenes libres?**
- A) Hemicolectomía derecha con vaciamiento ganglionar en un segundo tiempo.
 - B) Ileocequectomía con vaciamiento ganglionar en un segundo tiempo.
 - C) Adyuvancia con octreótido.
 - D) La apendicectomía es suficiente.

- 58 Mujer de 45 años que es diagnosticada de tumor del estroma gastrointestinal (GIST) gástrico de 3 cm, sin enfermedad metastásica a distancia, tras realización de ecoendoscopia con biopsia, y estudio de extensión con resonancia magnética con gadolinio. ¿Cuál de estos es el tratamiento más adecuado?**
- A) Imatinib hasta obtener remisión completa.
 - B) Gastrectomía total con linfadenectomía D2.
 - C) Resección local del tumor con márgenes libres.
 - D) Vigilancia dada la benignidad de este tumor.
- 59 Sobre la colitis microscópica, señale la afirmación INCORRECTA:**
- A) El uso concomitante de IBP y AINE aumenta el riesgo de presentar colitis microscópica.
 - B) La colitis microscópica se ha asociado a enfermedades autoinmunes como la tiroiditis autoinmune, diabetes mellitus tipo 1 y artritis oligoarticular no erosiva.
 - C) Se recomienda tomar al menos 3 biopsias de ascendente y 3 de descendente para el diagnóstico anatomopatológico de CM y la diferenciación entre colitis colágena y colitis linfocítica.
 - D) Los cambios histológicos detectados en la colitis colágena son más marcados en colon izquierdo (descendente y rectosigma).
- 60 La formación de fístulas perianales es una complicación frecuente de la enfermedad de Crohn. Los tipos de fístulas perianales se clasifican comúnmente según su trayectoria y relación con los esfínteres anales externos e internos siendo la clasificación de Parks la más utilizada. Indique cual de los siguientes tipos de fístulas no está incluida en dicha clasificación.**
- A) Supraesfinteriana.
 - B) Infraesfinteriana.
 - C) Transesfinteriana.
 - D) Extraesfinteriana
- 61 Sobre la gastroenteritis eosinofílica, señale lo INCORRECTO:**
- A) La existencia de eosinofilia periférica es excepcional.
 - B) Es característica la presencia infiltrado eosinófilo en la mucosa gastroduodenal (30 o más eosinófilos por campo de gran aumento).
 - C) Glucocorticoides y/o dieta empírica de exclusión de grupos de alimentos son la base del tratamiento.
 - D) Puede aparecer ascitis en formas de afectación de la serosa.
- 62 El diagnóstico de pseudoobstrucción colónica aguda o síndrome de Ogilvie se fundamenta en todas estas premisas EXCEPTO:**
- A) Pueden encontrarse trastornos electrolíticos en más del 50% de los casos.
 - B) La radiología simple de abdomen revela una dilatación colónica generalizada con predominio del colon derecho.
 - C) La tomografía axial computarizada está indicada en caso de duda diagnóstica y para descartar complicaciones como la isquemia o la perforación.
 - D) El diagnóstico definitivo viene dado por todo lo anterior y la realización de una colonoscopia, que debe realizarse en las primeras 48 horas.

- 63 Acerca de la tasa de detección de adenomas en un programa de cribado poblacional de cáncer colorrectal basado en la realización de test de sangre oculta en heces inmunológico, señale lo INCORRECTO:**
- A) Es un parámetro de calidad que permite evaluar la implicación y destreza del endoscopista a la hora de realizar la colonoscopia de cribado.
 - B) Es un factor independiente que predice el riesgo de cáncer de intervalo.
 - C) El estándar debe ser superior al 20%.
 - D) Depende a su vez de indicadores como la limpieza colónica y el tiempo de retirada del colonoscopio.
- 64 Al respecto de síndrome de Lynch, señale lo INCORRECTO :**
- A) Se caracteriza por la existencia de una mutación germinal en alguno de los genes de reparación de bases desapareadas MMR (Mismatch Repair).
 - B) Las mutaciones en MLH1 y MSH2 suponen el 50% de los casos.
 - C) Tiene un patrón de herencia autosómico recesivo.
 - D) Su penetrancia es incompleta (no todos los individuos afectados desarrollarán cáncer).
- 65 ¿Cuál de las siguientes escalas pronósticas no se utiliza en la pancreatitis aguda?:**
- A) Ranson
 - B) Apache II.
 - C) Rockall.
 - D) Glasgow
- 66 Un varón de 49 años sin antecedentes de pancreatitis tiene una TC que muestra un quiste pancreático de 1,8 cm compatible con neoplasia papilar mucinosa intraductal, sin nódulos murales y con un conducto pancreático principal de calibre normal. ¿Qué actitud considera la mejor opción a seguir?**
- A) Realización de ecoendoscopia ahora.
 - B) Realización de colangiopancreatografía por resonancia magnética en 1 año.
 - C) Realización de colangiopancreatografía por resonancia magnética en 2 años.
 - D) Remisión del paciente a cirugía para resección quirúrgica.
- 67 Con respecto a la colangitis biliar primaria (CBP) es cierto que:**
- A) La presencia de Anticuerpos antimitocondriales (AMA) positivos como única alteración en la analítica es suficiente para el diagnóstico de CBP.
 - B) La biopsia hepática no es necesaria ante la presencia de aumento de enzimas de colestasis y marcadores serológicos de CBP.
 - C) El diagnóstico de CBP puede establecerse en pacientes AMA negativo mediante la presencia de ANA + sin más especificaciones.
 - D) Los hallazgos histológicos de CBP típicos son la presencia de colangitis supurativa destructiva de los conductos biliares interseptales.

- 68 En la estimación del grado de fibrosis hepática mediante índices serológicos, se encuentra el APRI y el FIB-4. ¿Cuál de los siguientes parámetros que se enumeran a continuación no está incluido en ellos?:**
- A) ALT
 - B) AST
 - C) GGT
 - D) Plaquetas.
- 69 En relación con la porfiria aguda intermitente, señale lo CORRECTO:**
- A) La manifestación clínica más frecuente es el dolor abdominal.
 - B) El diagnóstico viene dado por un nivel anormalmente elevado de porfirinas en orina (ácido delta amino levulínico y porfobilinógeno).
 - C) El tratamiento de elección de las crisis consiste en la administración de hemina endovenosa.
 - D) Todas son correctas.
- 70 ¿Cuál de los siguientes NO se ha identificado como un factor de riesgo reconocido para la aparición de pancreatitis tras la realización de una CPRE?**
- A) Esfinterotomía pancreática.
 - B) Vía biliar dilatada.
 - C) Canulación difícil o fallida.
 - D) Esfinterotomía de precorte.
- 71 De los siguientes, señale el factor de riesgo más importante en relación con las úlceras por consumo de AINE:**
- A) Infección por H.Pylori
 - B) Antecedentes de úlcera complicada
 - C) Uso de glucocorticoides
 - D) Edad >70 años
- 72 En el contexto de Roma IV, se entiende como síndrome de intestino irritable (SII) con predominio de diarrea cuando:**
- A) Más de la cuarta parte (25 %) de las deposiciones tienen heces con forma 1 ó 2 de Bristol
 - B) Más de la cuarta parte (25 %) de las deposiciones tienen heces con forma 3 ó 4 de Bristol
 - C) Más de la cuarta parte (25 %) de las deposiciones tienen heces con forma 5 ó 6 de Bristol
 - D) Más de la cuarta parte (25 %) de las deposiciones tienen heces con forma 6 ó 7 de Bristol
- 73 ¿Cuál de los siguientes pólipos se considera lesión colorrectal avanzada?**
- A) Pólipo serrado con displasia
 - B) Adenoma tubular de 8 mm
 - C) Adenoma con displasia de bajo grado
 - D) Pólipo hiperplásico

- 74 En el tratamiento de la hepatitis alcohólica es incorrecto que:**
- A) Las infecciones son frecuentes siendo necesario el diagnóstico y tratamiento precoces para mejorar el pronóstico.
 - B) Es importante valorar periódicamente la función renal, para detectar y tratar la insuficiencia renal y/o el síndrome hepatorenal.
 - C) Es necesario el tratamiento precoz mediante corticoides intravenosos en todos los casos para aumentar la supervivencia.
 - D) Es importante realizar una valoración nutricional del paciente y asegurar una ingesta calórica adecuada y de suplementos de vitaminas si precisa.
- 75 La lesión quística más frecuente del hígado es el quiste simple. Señale la afirmación correcta:**
- A) En lo casos asintomáticos no se requiere seguimiento.
 - B) En caso de engrosamiento o nódulos en la pared hay que descartar cistadenoma o cistoadenocarcinoma.
 - C) La presencia de calcificaciones en la pared sugiere un quiste hidatídico.
 - D) Todas son correctas.
- 76 ¿Cuál es el tratamiento de elección inicial en un Linfoma gástrico tipo MALT (Helicobacter Pylori positivo) con un estadio I2 de la clasificación de Lugano (IE en la de Lugano modificada-Ann Arbor, equivale a T1-3N0M0 del sistema TNM)?**
- A) Antibioterapia para H.Pylori
 - B) Antibioterapia para H.Pylori + radioterapia dirigida al tejido afecto
 - C) Antibioterapia para H.Pylori + Rituximab
 - D) Antibioterapia para H.Pylori + Ciriugía
- 77 ¿Cuál es el tratamiento inicial de elección para una proctitis ulcerosa con actividad leve-moderada?**
- A) Mesalazina oral
 - B) Mesalazina en forma de supositorios
 - C) Combinación de Mesalazina oral y tópica
 - D) Beclometasona
- 78 En un programa de cribado de cáncer de colon, a un paciente de 52 años se le realiza una colonoscopia. Todo el colon es de aspecto normal, salvo el hallazgo de un pólipo pediculado de 2 cm en sigma, que se extirpa con asa de diatermia. El resultado anatomopatológico es de adenocarcinoma "in situ", Haggitt I, ¿Cuál sería la actitud correcta?**
- A) Resección segmentaria del colon afecto
 - B) Vigilancia endoscópica al año
 - C) Resección local de la base del pólipo
 - D) Vigilancia endoscópica a los 6 meses

- 79 En caso de la existencia de una coledocolitiasis confirmada mediante pruebas de imagen y pruebas analíticas, señale la opción verdadera:**
- A) Se debe indicar la realización de una CPRE para intentar la extracción de los cálculos previo a la realización de la colecistectomía.
 - B) Se debe indicar la exploración de la vía biliar y la extracción de cálculos de la vía biliar en el mismo acto de la colecistectomía.
 - C) Se debe indicar la realización de la colecistectomía con CPRE intraoperatoria o postoperatoria.
 - D) Todas son correctas, eligiéndose una de ellas según las preferencias del paciente y la experiencia de cada centro.
- 80 Para el diagnóstico de una pancreatitis crónica disponemos de técnicas morfológicas y técnicas de función pancreática, señale la respuesta correcta:**
- A) La colangiopancreatografía retrógrada endoscópica (CPRE) es la técnica morfológica de elección por su alta sensibilidad.
 - B) La disminución de la elastasa fecal es un marcador muy precoz de pancreatitis crónica.
 - C) La ecoendoscopia es la técnica más sensible para el diagnóstico precoz.
 - D) La cuantificación de grasa fecal en heces de 72 horas es muy útil por su fácil realización y por no existir alternativas a la misma.
- 81 ¿Cuál de los siguientes grupos de pacientes no debería ser cribado para la presencia de un hepatocarcinoma?**
- A) Cirrótico en estadio A y B de Child-Pugh
 - B) Hepatitis crónica de cualquier etiología con grado de fibrosis F2.
 - C) Hepatitis crónica por VHB con un valor de PAGE-B mayor o igual a 10.
 - D) Cirrótico en estadio C de Child-Pugh en lista activa de trasplante hepático.
- 82 En la biopsia hepática de un paciente con hepatitis autoinmune ¿Qué esperaría encontrar para confirmar el diagnóstico?**
- A) La presencia de rosetas periportales, emperipolesis y hepatitis de la interfase con infiltrado de células plasmáticas.
 - B) La presencia de esteatosis con hialina de Mallory y necrosis periportal.
 - C) La presencia de fibrosis periductal en forma de capas de cebolla, fibrosis y nódulos de regeneración
 - D) La típica lesión ductal florida con inflamación y destrucción de los conductos biliares.
- 83 ¿Cuál es la complicación digestiva más frecuente en la fibrosis quística?**
- A) El reflujo gastroesofágico.
 - B) El sobrecrecimiento bacteriano.
 - C) La insuficiencia pancreática exocrina.
 - D) El estreñimiento.

- 84 ¿Cuál de los siguientes tratamientos para la achalasia es el de primera elección según las recomendaciones de la Guía Europea de la acalasia del año 2020?**
- A) Dilatación neumática
 - B) Miotomía de Heller con mecanismo antirreflujo asociado
 - C) POEM (miotomía peroral endoscópica)
 - D) Cualquiera de las anteriores en función de las características del paciente, sus preferencias, posibles complicaciones asociadas y experiencia del centro en las diferentes técnicas disponibles
- 85 ¿Qué situaciones de las que se exponen a continuación no es indicación adecuada de cirugía antirreflujo?**
- A) Pacientes jóvenes con buena respuesta a IBP pero que no desean un tratamiento crónico o son intolerantes a estos
 - B) Síntomas persistentes debido a regurgitación (especialmente respiratorios)
 - C) Hernia hiatal de gran tamaño asociada a la ERGE
 - D) Esófago de Barrett sin displasia
- 86 ¿Cuál de los siguientes fármacos ha demostrado mejorar el dolor frente al placebo en la dispepsia funcional subtipo dolor epigástrico (SDE)?**
- A) Fluoxetina
 - B) Cinitaprida
 - C) Amitriptilina
 - D) Sucralfato
- 87 Según la guía para el diagnóstico y manejo de la hemorragia digestiva alta no varicosa (HDANV) de la ESGE (European Society of Gastrointestinal Endoscopy) del presente año (2021), respecto al manejo del paciente durante la endoscopia digestiva alta, señale la respuesta incorrecta:**
- A) Se recomienda disponer de un endoscopista y enfermera con experiencia en endoscopia localizados
 - B) Se define endoscopia urgente aquella que se realiza ≤ 12 horas
 - C) La toma de antiagregantes plaquetarios, anticoagulantes o unos niveles de INR > 1.4 no deben determinar el momento en el que se debe realizar la endoscopia digestiva alta
 - D) Se recomienda usar la clasificación de Forrest para estratificar el riesgo y la necesidad de tratamiento endoscópico
- 88 ¿Cuál de los siguientes no es un criterio según la OMS del síndrome de poliposis serrada (SPS) del colon?:**
- A) ≥ 5 lesiones serradas (dos de ellas > 10 mm) proximales al sigma
 - B) Cualquier número de lesiones serradas en un familiar de primer grado con SPS
 - C) Presencia > 10 lesiones serradas a lo largo de todo el colon
 - D) ≥ 3 lesiones serradas (dos de ellas > 10 mm), en cualquier parte del colon

- 89 En cuál de las siguientes situaciones se puede producir un síndrome carcinoide:**
- A) Carcinoide rectal sin metástasis hepáticas
 - B) Carcinoide de íleon terminal con metástasis hepáticas
 - C) Carcinoide primario bronquial
 - D) b y c son correctas
- 90 ¿Cuál de las siguientes manifestaciones extraintestinales de la Enfermedad Inflamatoria Intestinal cursa con una evolución independiente de la actividad de la enfermedad luminal?**
- A) Eritema Nodoso.
 - B) Uveítis.
 - C) Epiescleritis.
 - D) Artritis periférica
- 91 ¿Cuál de las siguientes vacunas recomienda el grupo español de trabajo de Enfermedad de Crohn y Colitis Ulcerosa (GETECCU) en pacientes inmunocomprometidos, pero no en inmunocompetentes?**
- A) Varicela.
 - B) Tétanos-difteria.
 - C) Haemophilus influenza tipo B (Polisacáridos).
 - D) Pneumococo Polisacáridos (23-valente).
- 92 En 2020 la ESGE (European Society of Gastrointestinal Endoscopy) publicó una guía clínica sobre los eventos adversos relacionados con la CPRE. En relación con las conclusiones de dicha guía señale la respuesta incorrecta:**
- A) Únicamente se recomienda el uso profiláctico de antibióticos en pacientes inmunocomprometidos graves, con drenaje biliar incompleto o a los que se realice una colangioscopia.
 - B) No se recomienda de forma rutinaria disponer de test de coagulación.
 - C) En pacientes con contraindicación para el empleo de AINEs (Antiinflamatorios no esteroideos) se recomienda hidratación intensiva con Ringer Lactato a dosis de 5 ml/kg/hora durante 12 horas.
 - D) La esfinterotomía de precorte se considera un factor de riesgo relacionado con el procedimiento para el desarrollo de pancreatitis post-CPRE.
- 93 En base a la guía europea publicada en 2018 acerca del manejo del Tumor Papilar Mucinoso Intraductal (TPMI) se consideran indicaciones absolutas de tratamiento quirúrgico todas las siguientes características excepto:**
- A) Nódulos murales que captan contraste > 5 mm.
 - B) Ictericia obstructiva.
 - C) Tamaño de la lesión > 40 mm.
 - D) Dilatación del conducto pancreático principal > 10 mm.

- 94 ¿Cuál de las siguientes afirmaciones es correcta en relación a la caracterización de las lesiones neoplásicas del colon?**
- A) Las lesiones de extensión lateral granulares (LST-G) tienen mayor riesgo de invasión submucosa que las no granulares (LST-NG).
 - B) Para la realización de la clasificación de Kudo se requiere magnificación óptica.
 - C) Para la realización de la clasificación de NICE se requiere magnificación y Narrow Band Imaging (NBI).
 - D) En la clasificación JNET las lesiones según su patrón vascular y de superficie se dividen en tres tipos (tipo 1, tipo 2 y tipo 3).
- 95 En un paciente con hemocromatosis ligada al gen HFE:**
- A) Debe ser tratado con flebotomías si muestra niveles elevados de ferritina
 - B) Las flebotomías no deben realizarse en pacientes con fibrosis avanzada
 - C) La ingestión de alcohol en exceso no incrementa el daño hepático si se realizan flebotomías
 - D) La anemia es un marcador de buen pronóstico
- 96 En el tratamiento de la hepatitis autoinmune, en el caso de intolerancia a Azatioprina, el tratamiento de segunda línea según las guías europeas es:**
- A) Interferon Alfa
 - B) Corticoides a dosis plenas
 - C) Micofenolato o 6-Mercatopurina
 - D) Tacrólimus con o sin corticoides
- 97 Se conoce como bacterioascitis la situación en que:**
- A) El paciente cirrótico tiene ascitis y peritonitis bacterianas espontaneas recurrentes
 - B) Se ha controlado el cuadro de peritonitis bacteriana espontánea pero la ascitis empeora clínicamente
 - C) El análisis del líquido ascítico es normal pero el paciente presenta un cuadro sugerente de sepsis
 - D) El líquido ascítico muestra un recuento de neutrófilos inferior a 250/ mm³, pero el cultivo es positivo
- 98 Señale la respuesta incorrecta con referencia a la enfermedad de Wilson:**
- A) El cobre se acumula en hígado y cerebro
 - B) Es autosómica recesiva
 - C) Se caracteriza por un fallo en la excreción biliar por una alteración en el gen ATP7B
 - D) Las cifras de ceruloplasmina normales excluyen el diagnóstico
- 99 Sobre el tratamiento del hepatocarcinoma según el sistema de estadificación de BCLC modificado:**
- A) Un paciente en estadio C es candidato a terapia sistémica
 - B) En pacientes en estadio A con un sólo nódulo, el tratamiento de elección es la quimioembolización.
 - C) Un paciente en estadio D no es trasplantable, pero sí candidato a ablación
 - D) El trasplante hepático se reserva para lesiones únicas menores de 2 cm, indistintamente de la función hepática

100 En el síndrome de Budd-Chiari, indique la incorrecta:

- A) Se recomienda no anticoagular
- B) El TIPS está entre las opciones de tratamiento
- C) Se debe buscar neoplasias mieloproliferativas como causa
- D) El trasplante hepático está indicado en fases terminales

**FACULTATIVO ESPECIALISTA
APARATO DIGESTIVO 2021 /
LIBRE**

**CUESTIONARIO
PRÁCTICO**

CASO PRACTICO 1:

Hombre de 54 años que consulta por cuadro de diarrea de 6 semanas de evolución con 5-6 deposiciones al día, con restos de sangre roja rutilante. Había recibido tratamiento con antibióticos por un flemón dentario.

101 Señale cuál de los siguientes antibióticos se asocia con mayor riesgo de colitis por Clostridium difficile:

- A) Rifampicina
- B) Metronidazol
- C) Clindamicina
- D) Teicoplanina

102 Se realizó estudio en heces para confirmar la presencia de Clostridium difficile. Señale cuál de los siguientes métodos puede detectar C. difficile en ausencia de infección activa:

- A) Citotoxina en cultivo tisular (Toxina B)
- B) Toxina A y/o B por enzimoimmunoanálisis
- C) Cultivo de C. difficile toxigénico
- D) PCR de genes de C. difficile

103 El estudio en heces detectó presencia de C. difficile. Se realizó colonoscopia total e ileoscopia sin encontrar lesiones mucosas. Se tomaron biopsias de colon que mostraron un incremento de linfocitos intraepiteliales (>20 LIE/100 cl epiteliales) en epitelio superficial y criptas pero con patrón arquitectural normal. Su sospecha diagnóstica será:

- A) Colitis pseudomembranosa
- B) Infección por C. difficile
- C) Colitis linfocítica
- D) Enfermedad celíaca del colon

104 En pacientes portadores de C. difficile:

- A) Realizaría ciclos de tratamiento antibiótico quincenales con metronidazol
- B) Los pacientes con enfermedad inflamatoria intestinal tienen más riesgo de infección por C. difficile
- C) Es importante su conocimiento para tomar medidas especiales en pacientes institucionalizados
- D) Debería realizar tratamiento profiláctico con vancomicina

105 Respecto al tratamiento antibiótico de la colitis pseudomembranosa por C. difficile, señale la correcta:

- A) En la segunda recidiva se recomienda vancomicina en dosis pulsadas y con disminución progresiva
- B) En la segunda recidiva se debe realizar tratamiento con Fidaxomicina
- C) En la segunda recidiva se puede indicar trasplante de microbiota fecal
- D) En la segunda recidiva se puede añadir tratamiento con 2-3 dosis de inmunoglobulina intravenosa (400 mg/kg/3sem)

CASO PRACTICO 2:

Paciente mujer de 55 años de edad, diagnosticada de cirrosis hepática asociada a virus C de la hepatitis tres años antes. Su genotipo es 1b y la carga viral es de 464.190 UI/ml. Fue tratada con antivirales de acción directa, con respuesta virológica sostenida. Buen estado clínico y de nutrición. Índice de masa corporal de 29. Diabetes mellitus insulín-dependiente. En sus antecedentes clínicos se recoge la resección de un pólipo sénil de 2 cm con áreas de displasia focal severa 6 meses antes. No ha tenido complicaciones por insuficiencia hepatocelular. Nunca ha tenido ascitis. En endoscopia alta realizada un año antes se constata varices esofágicas pequeñas. En su seguimiento semestral en consulta externa se realiza un control de análisis con los siguientes datos: 3.200 leucocitos/mmc, Hb 11.7 gr/dl, Hcto 34%, actividad de protrombina 69%, recuento de plaquetas 58.000/mmc, creatinina 0.92 mg/dl, sodio 136 mEq/L, bilirrubina total 1.6 mg/dl, AST 147 UI/L, ALT 286 UI/L, GGT 301 UI/L, FA 188 UI/L, albúmina 3.2 gr/dl. En ecografía el hígado se describe de tamaño normal, superficie discretamente irregular, ecogenidad algo heterogénea. En lóbulo derecho se identifica un nódulo de 2.8 cm (imagen adjunta). No hay ascitis. Gran esplenomegalia.

106 ¿Cuál sería el diagnóstico de sospecha de esta lesión y qué exploración complementaria solicitaría?

- A) Por su carácter hipoecogénico puede tratarse de un nódulo de regeneración y debe solicitarse una arteriografía.
- B) Debe sospecharse un hepatocarcinoma hipoecogénico y debe comprobarse el diagnóstico mediante biopsia hepática con aguja fina.
- C) El diagnóstico más probable es el de hepatocarcinoma y solicitaría inicialmente una determinación de alfafetoproteína sérica.
- D) Debe descartarse un tumor secundario por sus antecedentes personales y solicitar marcadores tumorales.

107 ¿Cuál de las consideraciones subsiguientes sería incorrecta?

- A) Debe solicitarse endoscopia alta para confirmar las varices esofágicas y reforzar el diagnóstico de hipertensión portal.
- B) Un resultado de alfafetoproteína sérica superior a 400 ng/ml implica un mal pronóstico pero no descarta alguna opción de tratamiento curativo.
- C) En el caso de que mediante RM o TC dinámicas se obtuviese un diagnóstico no invasivo de hepatocarcinoma este paciente no debería ser candidato a resección quirúrgica laparoscópica.
- D) El hallazgo de trombosis portal limitada a un segmento de la rama intrahepática derecha de la vena porta en RM o TC dinámicos no modificaría los planes de un eventual trasplante hepático.

108 Con un resultado de alfafetoproteína de 125 ng/ml, la constatación de varices esofágicas grandes y confirmada la permeabilidad del eje portal principal y sus ramas intrahepáticas, ¿Qué opción de tratamiento ofrecería a esta paciente?

- A) Ablación mediante radiofrecuencia percutánea.
- B) Quimioembolización transarterial.
- C) Resección quirúrgica.
- D) Trasplante hepático.

109 ¿Cuál de las siguientes afirmaciones sobre el tratamiento del hepatocarcinoma, deben tenerse en cuenta en la elección del tratamiento de este paciente, es cierta?

- A) La tasa de recidiva tumoral tras cirugía de resección suele quedar actualmente por debajo del 25%.
- B) La quimioembolización transarterial no ha demostrado una prolongación de la supervivencia global en este grupo de pacientes.
- C) El hallazgo de microinvasión vascular en la pieza de resección del tumor excluiría la posibilidad de considerar un trasplante hepático posterior.
- D) A pesar del riesgo de recurrencia, el trasplante de hígado es la primera elección de tratamiento si los pacientes cumplen los criterios de Milán.

CASO PRACTICO 3:

Un varón de 48 años de edad acude a Urgencias por dolor epigástrico irradiado a espalda. Entre sus antecedentes destaca una dislipemia familiar leve que trata con medidas higiénico-dietéticas y una hipertensión arterial de reciente comienzo. No es fumador, aunque sí un bebedor social escaso de fin de semana. El dolor se inicia de forma progresiva, tres horas antes, mientras realizaba ejercicio físico. Lo describe como epigástrico, de irradiación a espalda, de gran intensidad, asociado a náuseas con vómitos alimentarios de la última comida y sensación de mareo. La exploración física muestra un paciente con sobrepeso leve, temperatura de 37,2°C, pulso 110 lpm, y frecuencia respiratoria de 21 resp/min, con abdomen a mayor nivel que tórax, blando y depresible, doloroso a la palpación en epigastrio, sin claro peritonismo, sin masas ni visceromegalias. No tiene edemas en miembros inferiores y los pulsos pedios son simétricos. Análíticamente destaca Hb 16 g/dl, leucocitos 16.000/mm³, plaquetas 386.000/mm³, urea 80 mg/dl, creatinina 1,1 mg/dl; GOT 185 U/L, GPT 199 U/L, LDH 450 U/L, amilasa 1.002 U/L, lipasa 980 U/L.

110 ¿Cuál de las siguientes afirmaciones es correcta en relación a la situación clínica de este paciente y su estratificación pronóstica en estos momentos?

- A) Presenta criterios de SIRS (Systemic Inflammatory Response Syndrome), por lo que tiene un BISAP de 2
- B) No presenta criterios de SIRS, por lo que tiene un BISAP de 2
- C) Idealmente requiere un TAC urgente para establecer la gravedad mediante la clasificación de Balthazar o el CT severity index
- D) El BISAP ha sido el único score que supera al APACHE II, y por esto es el más empleado en la práctica clínica.

111 El paciente anterior ingresa en el servicio de Aparato Digestivo donde evoluciona de forma tórpida. En la ecografía del ingreso, presenta coledocistitis y una dilatación de vía biliar de hasta 12 mm, hasta su porción distal, sin observarse litiasis, si bien el colédoco distal no aparece bien definido. A las 48 horas presenta bilirrubina de 4,5 mg/dl, GGT 1.000 U/l y fosfatasa alcalina 800 U/l. La leucocitosis se mantiene en cifras similares a las previas y persiste la febrícula. ¿Qué afirmación le parece correcta en este momento?

- A) La elevación de bilirrubina indica la realización de ecoendoscopia para comprobar estado de la vía biliar y complicaciones locales de la pancreatitis.
- B) Está indicada la realización de CPRE por la elevada sospecha de coledocolitiasis, que indica CPRE urgente en estos casos.
- C) En esta fase precoz debemos mantener una actitud expectante, indicándose la CPRE sólo si aparecen claros signos de colangitis o una litiasis obstructiva clara en el conducto biliar.
- D) La persistencia de una coledocolitiasis durante el episodio agudo de pancreatitis determina una peor evolución del proceso inflamatorio pancreático.

112 A las 72 horas del ingreso se realiza un TAC de abdomen. Se observa una gran colección necrótica que prácticamente sustituye cuerpo y cola de páncreas, sin gas en su interior. La situación del paciente es similar a días previos, con elevación de bilirrubina hasta 5 mg/dl, y patrón de colestasis similar. Tras hidratación la función renal ha mejorado, con urea de 40 mg/dl. ¿Qué debemos hacer en este momento?

- A) La ausencia de gas en la colección necrótica descarta prácticamente la infección, por lo que no debemos administrar antibióticos.
- B) La infección es altamente probable, por lo que es preceptivo iniciar el tratamiento antibiótico.
- C) Con una necrosis tan extensa es importante plantear un desbridamiento de la celda pancreática, siendo en este momento la cirugía el mejor método por la precocidad del problema.
- D) Ante esta situación se debe mantener el tratamiento conservador, sin drenar la colección ni tratar con antibióticos, pues no hay evidencia suficiente que apoye el tratamiento profiláctico con estos.

113 Finalmente, el paciente tuvo que ser ingresado en UCI por fracaso respiratorio, donde necesita intubación. Pasadas cuatro semanas de su ingreso en UCI se realiza un nuevo TAC de abdomen en el que se describe una gran colección encapsulada compuesta de material sólido y quístico, situada en posición retrogástrica, de unos 12 cm de diámetro mayor. ¿Qué puede decir de la colección en cuestión?

- A) Que por su tamaño y el previsible compromiso de órganos adyacentes necesita ser drenada mediante ecoendoscopia.
- B) Que por su tamaño y el corto tiempo de evolución que lleva necesita drenaje quirúrgico.
- C) Que no necesita ser drenada si no hay clínica, compromiso de órganos vecinos o incremento de tamaño.
- D) Que por su tamaño y el previsible compromiso de órganos vecinos necesita ser drenada de forma percutánea por radiología.

114 El paciente pudo ser extubado. Cuando reinicia la ingesta nota sensación importante de plenitud, distensión abdominal e incluso dolor postprandial. El intensivista solicita una RMN que describe la gran colección gástrica, de tamaño similar al previo, en la que el componente sigue siendo fundamentalmente líquido, con algunos detritos sólidos, con un síndrome del ducto pancreático desconectado y un remanente sano de cola pancreática. Comentado el caso con la unidad de endoscopia digestiva se decide realizar CPRE. En la misma se observa una vía biliar sin litiasis, y cuando se intenta acceder a páncreas la guía no pasa de cuello pancreático, sin llegar siquiera a la cavidad. ¿Cuál piensa que es la mejor alternativa terapéutica en esta situación?

- A) Ante un ducto desconectado lo más adecuado es el tratamiento quirúrgico abierto.
- B) Ante una necrosis tabicada la mejor alternativa es drenaje mediante prótesis de aposición luminal de gran calibre con sesiones de necrosectomía, retirándola definitivamente a ser posible tras un plazo de 4-6 semanas.
- C) Ante la necrosis tabicada debe optarse por sesiones de necrosectomía dejando en cualquier caso pigtailes a través del orificio de cistogastrostomía a muy largo plazo.
- D) El tratamiento percutáneo con catéteres de grueso calibre permite un drenaje suficiente de la colección, tratamiento de la necrosis y solución mínimamente invasiva al problema.

CASO PRACTICO 4:

Hombre de 57 años diagnosticado de Enfermedad de Crohn con afectación en íleon terminal y segmentos de colon transverso desde hace unos 6 años. Es valorado en consulta, donde refiere empeoramiento del dolor abdominal con aumento de las deposiciones diarias que llega a 6-8. Ha tenido que subir mesalazina a 4g/d y usar budesónida de rescate, con mejoría que no considera totalmente satisfactoria.

ANTECEDENTES PERSONALES: No alergias medicamentosas. No fumador. No bebedor. Esclerosis múltiple muy leve sin tratamiento específico y sin síntomas desde hace 7 años. Colecistectomizado. Tratamiento habitual: Azatioprina 150mg/d, mesalazina oral, reciente introducción de Budesonida 9mg/d. **EXPLORACIÓN FÍSICA:** Aceptable estado general. Abd blando y depresible, con sensación de masa en fosa iliaca derecha levemente dolorosa. **EXPLORACIONES COMPLEMENTARIAS:** leu 11.000/microL (PMN 79%), Hb: 12 g/dl, VCM 106 fL, plaquetas 550.000 /microL. Glucosa, urea, creatinina, LDH, perfil hepático, lipídico e iones normales. PCR: 20 mg/L (N 0-5). Heces: calprotectina 1.200 microg/g. Coprocultivo, parásitos y CI difficile negativos. AgHBs, AcVHC y ac HIV negativos. IgG VEB, Ac HBs, Ac HBc positivos; IgM VEB, IgM CMV, IgG CMV negativos. Ecografía digestiva: íleon terminal engrosado con paredes de 6 mm y aumento de captación doppler. Segmentos de colon con paredes engrosadas. EnteroRM: se aprecia afectación inflamatoria situada en localización similar a enteroRM previa (íleon terminal y colon transverso). La localización es similar, pero presenta mas signos inflamatorios. No colecciones ni fístulas.

115 ¿Qué parámetro analítico sugiere que está tomando realmente Azatioprina?

- A) VCM
 - B) Plaquetas
 - C) Leucocitos
 - D) LDH
-

CASO PRACTICO 5:

Un paciente de 58 años con antecedente de pancreatitis crónica ingresa por dolor abdominal. En el TAC de ingreso se aprecia un aumento del tamaño del páncreas con una colección homogénea de densidad líquida sin paredes definidas. Tras recuperación clínica el paciente se va de alta a domicilio pero a las 5 semanas del alta reingresa de nuevo por dolor abdominal. El TAC aprecia una colección de 11x 9 cm con paredes bien definidas.

116 ¿Qué tipo de colección tenía en el primer ingreso?

- A) Colección peripancreática aguda.
- B) Pseudoquiste pancreático.
- C) Necrosis pancreática aguda.
- D) Necrosis encapsulada.

117 Que tipo de colección tenía en el segunda ingreso:

- A) Colección peripancreática aguda.
- B) Pseudoquiste pancreático.
- C) Necrosis pancreática aguda.
- D) Necrosis encapsulada.

118 Se debe plantear tratamiento de esta colección y por qué:

- A) Sí, se deben tratar toda la colección pancreática.
 - B) Sí, porque la colección es mayor de 6 cms.
 - C) No, nunca se debe tratar una colección pancreática.
 - D) Sí, porque presenta dolor.
-
-

CASO PRACTICO 6:

Varón de 25 años que acude al área de urgencias del hospital por cuadro de dolor abdominal intenso y progresivo que se inició a las 2 horas postingesta acompañado de distensión abdominal que no cede con la analgesia habitual y vómitos. No refiere tener enfermedades previas. Fumador habitual. No toma ninguna medicación. Desde hace años tiene episodios frecuentes de diarrea no estudiada. En la exploración se aprecia dolor a la palpación en la fosa ilíaca derecha e hipogastrio con signo de Blumberg positivo. En la analítica urgente existe una leucocitosis moderada con desviación a la izquierda y PCR de 100 mg/l. Se realizó TAC observando un engrosamiento parietal y concéntrico del íleon terminal con estenosis de 15 cm de longitud, signos inflamatorios, pequeñas burbujas de gas extraluminales adyacentes e infiltración de la grasa pericecal. Ante la sospecha de perforación se realiza cirugía urgente practicándose resección ileocecal y anastomosis ileocólica. El estudio anatomopatológico de la pieza quirúrgica confirma la existencia de una enfermedad de Crohn. Tras la intervención quirúrgica el paciente evoluciona de forma favorable y previamente al alta se consulta con digestivo.

119 ¿Cuál es la actitud más adecuada a seguir en este paciente?

- A) Abandono del tabaquismo y revisión en la consulta de digestivo con control analítico 6 meses después de la cirugía.
- B) Abandono del tabaquismo, iniciar tratamiento con mesalazina oral y revisión en la consulta de digestivo con control analítico 6 meses después de la cirugía.
- C) Abandono del tabaquismo, iniciar tratamiento con metronidazol oral a dosis de 15-20 mg/Kg/día durante 3 meses y revisión en la consulta de digestivo con control analítico 6 meses después de la cirugía.
- D) Abandono del tabaquismo, iniciar tratamiento con metronidazol oral a dosis de 15-20 mg/Kg/día durante 3 meses + azatioprina a dosis de 2-2.5 mg/Kg/día y revisión en la consulta de digestivo con control analítico 6 meses después de la cirugía.

120 El paciente acude a la revisión en la consulta de digestivo 6 meses después de la cirugía. Refiere estar bien, con hábito deposicional normal y sin episodios de diarrea. En la analítica realizada el hemograma y la bioquímica son normales. ¿Cuál de la siguientes opciones es la mas apropiada en este momento?

- A) Continuar con las recomendaciones y /o tratamiento aconsejados inicialmente. Además revisiones periódicas en la consulta de digestivo cada 3-6 meses con realización de analítica, calprotectina fecal y PCR.
- B) Continuar con las recomendaciones y /o tratamiento aconsejados inicialmente. Además revisiones periódicas en la consulta de digestivo cada 3-6 meses con realización de analítica, calprotectina fecal y PCR. Solicitar ileocolonoscopia al año de la cirugía.
- C) Realizar entero-RMN en el momento actual y si el resultado es normal programar revisiones periódicas en la consulta de digestivo cada 3-6 meses con realización de analítica, calprotectina fecal y PCR.
- D) Realizar ileocolonoscopia en el momento actual y si el resultado es normal programar revisiones en la consulta de digestivo cada 3-6 meses con realización de analítica, calprotectina fecal y PCR.

121 El paciente continua el tratamiento y las revisiones programadas sin incidencias. Dos años después de la cirugía dice haber comenzado con 2-3 deposiciones blandas al día desde hace 1 mes, sin dolor abdominal ni rectorragia. En la analítica de control el hemograma y bioquímica básica son normales, PCR 30 mg/l y calprotectina fecal 250 mcg/g. Ante la sospecha de recurrencia postquirúrgica se realiza ileocolonoscopia observando signos inflamatorios difusos en los últimos 15 cm de la mucosa del neóleon y múltiples úlceras aftosas en la misma. ¿Qué índice endoscópico de Rutgeerts para la gradación de la recurrencia postquirúrgica presenta ahora el paciente?

- A) i1.
- B) i2.
- C) i3.
- D) i4.

122 Dada la sintomatología del paciente, el resultado de las pruebas analíticas y los hallazgos de la colonoscopia. ¿Cuál es la mejor opción de las siguientes?

- A) Continuar con el tratamiento establecido ya que el paciente tiene una analítica normal y apenas presenta sintomatología digestiva.
- B) Realizar entero-RMN para valorar el resto del intestino delgado y decidir posteriormente según los hallazgos de la prueba.
- C) Remitir el paciente a cirugía para nueva resección.
- D) Iniciar tratamiento con fármacos biológicos anti TNF.

CASO PRACTICO 7:

Una mujer de 62 años acude para realización de colonoscopia por test de sangre oculta en heces positivo en el contexto del programa de cribado poblacional de cáncer colorrectal de Andalucía. Se encontraba asintomática y no tenía comorbilidades ni antecedentes personales ni familiares de cáncer colorrectal. Se realiza colonoscopia hasta ciego, bajo sedación profunda, con un tiempo de retirada de 18 minutos. Se encontró un pólipo 0-Ip de 14mm en sigma, que se extirpa de forma completa y en bloque, informado por el patólogo como adenoma tubulovelloso con displasia de bajo grado. No se encontraron otras lesiones. La puntuación de la escala de Boston fue 5 (2 en colon izquierdo, 1 en colon transverso y 1 en ciego-colon ascendente).

123 ¿Cuál es la actitud más correcta que se debe seguir a continuación?

- A) Debe completarse el estudio con TAC colonografía/colonoscopia virtual o enema opaco, según disponibilidad.
- B) Debe realizarse un nuevo test de sangre oculta en heces tres meses tras la polipectomía y, si es positivo, repetir la colonoscopia.
- C) Se debe solicitar una nueva colonoscopia, optimizando la limpieza colónica.
- D) Se debe individualizar la pauta de seguimiento endoscópico, con intervalos más estrechos que los recomendados por las guías de práctica clínica.

124 En la siguiente colonoscopia practicada, se encuentra una lesión de extensión lateral ligeramente elevada 0-IIa, con patrón nodular mixto no homogéneo (LST-G), de 25mm en colon ascendente, realizándose resección mucosa completa y en bloque. El patólogo informa de la existencia de un adenocarcinoma bien diferenciado sobre adenoma vellosa que invade la submucosa, con una profundidad máxima de 4mm, sin evidencia de invasión vascular ni linfática, sin budding, y con distancia al margen de resección de 0,5mm. Señale la interpretación CORRECTA de los hallazgos:

- A) Se trata de una neoplasia no invasiva de alto grado (Tis), sin riesgo de diseminación ganglionar.
- B) Se trata de un adenocarcinoma invasor sobre pólipo (pT1) con criterios insuficientes de buen pronóstico y riesgo alto de diseminación ganglionar.
- C) Se trata de un adenocarcinoma invasor sobre pólipo (pT1), con criterios histológicos de buen pronóstico y bajo riesgo de diseminación ganglionar.
- D) Se trata de un adenocarcinoma T2N0M0.

125 Atendiendo al hallazgo anterior, el caso es presentado en comité. ¿Cuál sería la actitud terapéutica más adecuada a seguir con arreglo a las evidencias disponibles y las recomendaciones más recientes de las guías de práctica clínica?

- A) Resección segmentaria del colon afecto, sin linfadenectomía.
- B) La polipectomía endoscópica ha sido suficiente.
- C) Hemicolectomía derecha con linfadenectomía mesocólica.
- D) Repetir colonoscopia a los 3 meses, biopsiar cicatriz y evaluar necesidad de cirugía según hallazgos.

126 Realizado árbol genealógico familiar, no hay historia familiar de cáncer y el estudio inmunohistoquímico muestra tinción positiva (expresión) de las cuatro proteínas MMR (MLH1, MSH2, MSH6, PMS2). ¿Cuál sería la actitud preventiva más adecuada a seguir con su hijo de 35 años, siguiendo las recomendaciones más recientes de las guías de práctica clínica europea y española?

- A) Iniciar ya colonoscopias, con una periodicidad cada 10 años.
 - B) Participar en el programa de cribado poblacional de cáncer colorrectal de Andalucía cuando se le invite.
 - C) Iniciar colonoscopias a partir de los 40 años con una periodicidad cada 5 años.
 - D) Iniciar colonoscopias a partir de los 50 años con una periodicidad cada 5 años.
-
-

CASO PRACTICO 8:

Una mujer de 45 años acude a Urgencias por un dolor epigástrico intenso que la despertó de madrugada. Poco después, comenzó a vomitar. Niega tener fiebre. A los 30 minutos de acudir a Urgencias, el dolor desaparece con la analgesia pautada. El examen inicial revela lo siguiente: Tensión arterial 125/75 mmHg, pulso 89 lpm, respiración 16 rpm, temperatura 37.9 °C. Hematimetría 15.000 leucos con neutrofilia, Hb 14.1 g/dl, plaquetas 256.000/ul. Bioquímica: AST 256 U/L, ALT 214 U/L, bilirrubina total 5,9 mg/dl, bilirrubina directa 4.8 mg/dl, fosfatasa alcalina 380 UI/L, amilasemia normal. Se realiza una ecografía abdominal que informa de numerosos cálculos biliares en la vesícula, colédoco de 10 mm de diámetro, no se visualiza ningún cálculo en el mismo.

127 ¿Cuál es el siguiente paso en esta paciente?

- A) Consultar con cirujano de guardia para colecistectomía urgente.
- B) Solicitar una ecoendoscopia.
- C) Indicar dieta pobre en grasas y antibióticos domiciliarios y derivar a consulta de digestivo para estudio de forma preferente
- D) Ingreso hospitalario, administración de fluidoterapia y antibióticos y solicitud de colangiografía por alta sospecha de coledocolitiasis

128 En el estudio realizado a la paciente se constata la presencia de coledocolitiasis. Señale cuál de las siguientes opciones de tratamiento es la indicada para este caso:

- A) CPRE antes de la colecistectomía laparoscópica.
- B) Colecistectomía laparoscópica con colangiografía intraoperatoria.
- C) Colecistectomía laparoscópica sin colangiografía intraoperatoria.
- D) Observación.

129 En espera del tratamiento elegido la paciente presenta a las 48 horas del ingreso un aumento de la ictericia y desarrolla hipotensión, oliguria y acidosis metabólica, en relación con cuadro de shock séptico. ¿Qué cree que debemos hacer a continuación?

- A) Ingresarla en UCI, modificarle la pauta antibiótica y esperar a ver respuesta.
 - B) Hablar con el cirujano de guardia para colecistectomía y coledocotomía con extracción de cálculos urgente.
 - C) Realización de CPRE urgente.
 - D) Pedirle un TAC abdominal urgente.
-

CASO PRACTICO 9:

Una mujer de 35 años acude a consulta porque desde hace 3 años, presenta dolor abdominal difuso, asociado a una reducción del número de deposiciones con una deposición cada 3 días y con un 75 % de deposiciones tipo Bristol 1-2 asociado a dicho dolor, de unas 3 veces por semana y presente los últimos 3 meses. La paciente no presenta síntomas de alarma ni tiene antecedentes familiares de CCR ni EII, no toma fármacos y el tacto rectal fue normal.

130 En este contexto qué le parece correcto:

- A) Si un hemograma y una bioquímica básica son normales haría un diagnóstico de síndrome de intestino irritable con predominio de estreñimiento.
- B) Es fundamental la realización de una colonoscopia para descartar un cáncer de colon por el cambio del hábito intestinal.
- C) Solicitaría un tiempo de tránsito colónico antes de realizar el diagnóstico.
- D) Solicitaría un test de expulsión con balón y una manometría anorrectal antes de realizar el diagnóstico.

131 A la paciente se le indicó tratamiento con fibra soluble y con otilonio bromuro. Se revisó a las 4 semanas refiriendo mejoría del dolor abdominal pero prácticamente ninguna mejoría del estreñimiento y además ahora se queja de distensión abdominal. ¿Cómo modificaría el tratamiento?

- A) Cambiaría la fibra soluble por un laxante estimulante como la lactulosa.
- B) Cambiaría la fibra soluble por un laxante osmótico como PEG (polietilenglicol)
- C) Dejaría el tratamiento como está y derivaría a la paciente a Psiquiatría y a la clínica del dolor.
- D) Cambiaría la fibra soluble por linaclotida y PEG

132 La paciente mejoró inicialmente de los síntomas con el tratamiento propuesto, sin embargo consulta de nuevo a los 6 meses, porque ha empeorado bruscamente y asocia rectorragia a los síntomas. Ante esta situación que le parece correcto:

- A) Tranquilizar a la paciente e indicar que continúe su tratamiento sin realizar nuevas pruebas complementarias.
 - B) Si la paciente no tiene antecedentes familiares de cáncer de colon no le solicitaría una colonoscopia.
 - C) Plantear la realización de una colonoscopia al presentar síntomas de alarma.
 - D) Solicitar la realización de un enema opaco y un tiempo de tránsito colónico para descartar causa secundaria del estreñimiento.
-
-

CASO PRACTICO 10:

Paciente varón de 72 años, exfumador, con antecedentes de diabetes mellitus tipo 2, hipertensión arterial, hiperuricemia, enfermedad renal crónica y enfermedad pulmonar obstructiva crónica. En los últimos años presenta, además, arteriopatía ocliterante crónica grado IV con amputación de falanges distales, enfermedad coronaria con afectación de tres vasos, insuficiencia mitral severa y disfunción del ventrículo izquierdo que precisó de plastia mitral con anillo y doble bypass. Se encontraba en tratamiento con ácido acetilsalicílico, clopidogrel, bisoprolol, furosemida, simvastatina, nitroglicerina, alopurinol, furosemida, omeprazol, bromuro de tiotropio, salmeterol y fluticasona. Acude a urgencias por dolor intestinal de intensidad moderada y rectorragia de 24 horas de evolución. No presentaba urgencia defecatoria ni refería fiebre, náuseas o vómitos. Tampoco recibió nuevos fármacos en los días previos. A su llegada a urgencias presentó tendencia a la hipotensión (tensión arterial 80/50 mmHg) que remontó con sueroterapia. No se constataron signos de hipoperfusión periférica. La exploración abdominal era dolorosa durante la palpación de la fosa ilíaca izquierda, sin datos de irritación peritoneal. Analíticamente destacaba hemoglobina de 9.2 gr/dL, con elevación de reactantes de fase aguda (proteína C reactiva 84 mg/L, leucocitos 16.500/mcL) y de creatinquinasa 994 U/l, siendo el resto normal.

133 A partir de la exposición clínica, ¿Cuál sería el diagnóstico sindrómico inicial más probable?

- A) Colitis infecciosa
- B) Colitis isquémica
- C) Patología neoplásica
- D) Enfermedad Inflamatoria intestinal

134 En relación a las pruebas complementarias necesarias en función del diagnóstico inicial, ¿Cuál de estas afirmaciones es falsa?:

- A) Se deben obtener muestras de heces para cultivo, parásitos y toxina de Clostridium difficile.
- B) La tomografía computarizada (TC) es el examen de imagen más útil.
- C) La colonoscopia es la técnica principal para el diagnóstico, siempre que no haya datos de peritonitis.
- D) La leucocitosis en un hallazgo frecuente desde las fases iniciales de la enfermedad.

135 A nuestro paciente se le realiza TC, en la que se visualiza líquido libre y colección de predominio aéreo en mesosigma de 83 mm de diámetro y colonoscopia sin preparación y con baja insuflación, apreciando mucosa erosionada y con zonas negruzcas, por lo que no se toman muestras de biopsias. En relación a cómo estableceríamos el diagnóstico de certeza en este paciente, ¿Qué afirmación de las siguiente es correcta?:

- A) Se establece el diagnóstico de certeza si el paciente presenta histología compatible documentada en muestras obtenidas por colonoscopia, laparotomía o necropsia.
- B) Las características histológicas patognomónicas incluyen infarto y células fantasma.
- C) Se define un caso probable cuando los hallazgos endoscópicos son sugestivos, pero sin confirmación patológica.
- D) Todas las afirmaciones anteriores son correctas.

136 En cuanto a la estratificación de la gravedad y el planteamiento terapéutico, ¿Cuál de estas afirmaciones es falsa?:

- A) El tratamiento médico debe aplicarse en todos los casos.
- B) Se debe incluir un agente antianaeróbico más fluoroquinolona, aminoglucósido o una cefalosporina de tercera generación, manteniéndolos al menos 72 horas y si mejora continuar durante 14 días.
- C) El tratamiento quirúrgico está indicado en sangrados masivos, gangrena, perforación o colitis fulminante.
- D) La diarrea o colopatía con pérdida de proteínas que dura más de 10-14 días puede ser otras de las indicaciones quirúrgicas.

CASO PRACTICO 11:

Una mujer de 55 años es remitida por Urología a la consulta de Aparato Digestivo, por el hallazgo -en una ecografía abdominal- de una lesión de apariencia quística de 2 cm a nivel de la cola del páncreas. La paciente está asintomática, no tiene antecedentes de pancreatitis aguda y no presenta alteraciones en la analítica.

137 Señale la respuesta correcta:

- A) Al tratarse de una lesión quística y asintomática recomendaría la repetición de la ecografía abdominal en 6 meses.
- B) Por su localización la lesión quística probablemente sea benigna por lo que recomendaría la realización de un TAC abdominal en 12 meses.
- C) Probablemente se trate de un quiste simple por lo que recomendaría una ecoendoscopia en 12 meses.
- D) A pesar de ser asintomática y a su localización recomendaría la realización de una resonancia magnética con colangiopancreatografía.

138 Dicha lesión, en la prueba de imagen realizada, presenta una pared bien definida, sin componente sólido, sin comunicación con los conductos pancreáticos, y con una configuración de múltiples tabiques, que le dan el aspecto de un panal de abeja con una cicatriz central. Según estos hallazgos, ¿Cuál es su principal sospecha diagnóstica? :

- A) Un quiste simple verdadero
- B) Un cistoadenoma seroso microquístico.
- C) Un tumor mucinoso papilar intraductal.
- D) Un cistoadenoma mucinoso

139 Según su sospecha diagnóstica ¿Cuál considera la opción correcta?

- A) Dada su alta potencialidad de malignización proponer una pancreatectomía caudal con esplenectomía.
- B) Dada su baja potencialidad de malignización no indicaría cirugía de la lesión salvo que presentara síntomas.
- C) Dada su alta potencialidad de malignización proponer una duodenopancreatectomía cefálica.
- D) Aunque su potencialidad de malignización es baja indicaría la pancreatectomía caudal con esplenectomía

CASO PRACTICO 12:

Un paciente varón de 62 años acude a consulta de Aparato Digestivo remitido por su médico de familia por una detección positiva para el HBs Ag. Concretamente los niveles de AST eran de 30 U/L, ALT 35 U/L, los niveles de DNA del VHB eran de 1.500 UI/ml y el HBe Ag era negativo.

140 Según las últimas recomendaciones, ¿cómo se denomina la situación de la infección crónica por la hepatitis B en la que se encuentra el paciente?

- A) Hepatitis crónica por VHB HBe Ag negativo.
- B) Infección crónica por VHB HBe Ag negativo.
- C) Hepatitis crónica por VHB en situación de inmunotolerancia.
- D) Hepatitis crónica por VHB en situación de portador inactivo.

141 El paciente se realizó un seguimiento semestral con analítica con DNA VHB de 5000 UI/ml, con AST 35 U/L y ALT 32 U/L, por lo que se indicó la realización de un fibroscan (elastografía hepática) con un valor de 10 kpa. ¿Cuál sería su actitud con el paciente?

- A) Le indicaría el tratamiento específico de la hepatitis B.
- B) Le repetiría el fibroscan en 6 meses y si fuera mayor a 12kpa le indicaría el tratamiento específico.
- C) Le repetiría la analítica en 6 meses y si los valores de transaminasas estuvieran por encima del límite superior de la normalidad le indicaría tratamiento específico.
- D) Le repetiría el DNA en 6 meses y si fuera mayor a 20000 UI/ml le indicaría tratamiento específico.

142 Para valorar el riesgo de desarrollo de hepatocarcinoma en el paciente se decidió calcular el índice PAGE-B. Si el número de plaquetas es 175.000/mm³. ¿Cuál es el índice PAGE-B y el riesgo de desarrollo de hepatocarcinoma?

- A) Índice 6, riesgo bajo.
 - B) Índice 9, riesgo intermedio.
 - C) Índice 20, riesgo alto.
 - D) Índice 15, riesgo alto.
-

CASO PRACTICO 13:

Paciente varón de 64 años de edad con antecedentes de cirrosis hepática compensada con hipertensión portal, que acude a la consulta externa de Aparato Digestivo por dispepsia de 3 meses de evolución. Ante esta situación, se realiza una gastroscopia que revela una lesión sobre-elevada de 25 mm en cara anterior del cuerpo gástrico proximal con depresión central, no ulcerada. El estudio histopatológico de las biopsias revela un adenocarcinoma gástrico bien diferenciado.

143 Ante esta situación, ¿cómo definiría la lesión según la clasificación de París para el adenocarcinoma gástrico precoz?

- A) Lesión IIa
- B) Lesión IIa + IIc
- C) Lesión IIc + IIa
- D) Lesión IIb

144 En la ultrasonografía endoscópica realizada, se describe una lesión de 25 mm en la cara posterior del cuerpo gástrico alto que produce un engrosamiento de la 1ª y 2ª capa ecográficas con un área puntual milimétrica de posible invasión en la 3ª capa. ¿Cuál sería el tratamiento mas adecuado para este paciente?:

- A) Gastrectomía total abierta
- B) Mucosectomía en fragmentos
- C) Disección endoscópica submucosa
- D) Gastrectomía total laparoscópica

145 Al paciente se le realiza un TAC torácico y abdominal con contraste oral e iv sin encontrar lesiones. ¿Qué exploración/exploraciones realizaría a continuación?:

- A) Ultrasonografía endoscópica
- B) Gastroscopia de alta definición (HD) con magnificación óptica (MO) si está disponible en el centro
- C) Gastroscopia de alta definición (HD) con magnificación óptica (MO) si está disponible en el centro y ultrasonografía endoscópica
- D) PET-TAC

146 En relación al caso anterior, ¿Cuál de las siguientes situaciones no se considera un criterio expandido de curación del cáncer gástrico precoz tras disección endoscópica submucosa?:

- A) Lesión > 20 mm, no ulcerada, bien diferenciada, sin invasión submucosa ni linfovascular
 - B) Lesión < 30 mm, ulcerada, bien diferenciada, sin invasión submucosa ni linfovascular
 - C) Lesión < 30 mm, ulcerada, bien diferenciada, con invasión submucosa < 500 micras, sin invasión linfovascular
 - D) Lesión < 30 mm, ulcerada, bien diferenciada, con invasión submucosa < 1000 micras, sin invasión linfovascular
-

CASO PRACTICO 14:

Mujer de 32 años. No hábitos tóxicos. No intervenciones quirúrgicas. Tatuaje en un tobillo realizado hace unos 5 años. Antecedentes personales: Hipotiroidismo autoinmune y migrañas habituales. En tratamiento con Levotiroxina 75 mcg y analgesia a demanda con Ibuprofeno 600 mg y Paracetamol 650 mg. Acude a Urgencias por presentar según comenta, color raro de la cara tras una semana de astenia, vómitos y diarrea blanda sin productos patológicos. No presenta dolor abdominal. No fiebre. No otra sintomatología asociada. Niega transgresión dietética y no ha consumido productos de herbolario. No relaciones sexuales de riesgo ni viajes recientes. No tiene animales. A la exploración física presenta buen estado general, con ictericia mucocutánea. Auscultación cardiorespiratoria normal. Exploración de abdomen anodino. No edemas en miembros inferiores. Afebril. TA 113/65 mmHg, frecuencia cardiaca 68 lpm, Sat O2 99%. La analítica urgente muestra un hemograma normal. En la coagulación destaca INR 1,98. Bioquímica con función renal normal e iones normales. Destaca AST/ALT 1.633/ 1.510 U/L, LDH 860 U/L, bilirrubina total / directa 8.9 /5.3 mg/dl. Se realiza ecografía abdominal que se informa como normal.

147 Tras esto, el residente de guardia de Digestivo le propone ingreso hospitalario. Señale la respuesta correcta de las siguientes proposiciones relativas a este proceder:

- A) Considera que es una hepatitis aguda a filiar, pero como no está muy seguro de la evolución, prefiere ingresarla
- B) Es una hepatitis fulminante y el residente lo sabe
- C) Es un fallo hepático agudo/ insuficiencia hepática aguda grave, por lo que se requiere ingreso hospitalario
- D) Cree que es un cuadro de hepatitis aguda grave de etiología no filiada con criterios de ingreso hospitalario

148 Durante el ingreso hospitalario se realizan distintos estudios para filiar la hepatitis aguda que presenta con: • Serologías virus A,B,C,D y E: negativa • VIH, VEB, CMV, adenovirus, VHS negativos. • Autoinmunidad hepática completa: negativa. • Inmunoglobulinas: IgG límite superior 1830. IgM e IgA normales. • Ceruloplasma y cupruria: normal. Alfa-1AT normal. • Estudio férrico: normal (ferritina, transferrina, hierro sérico e IST). • AngioTAC abdominal: Normal. Pero la paciente en el cuarto día de ingreso en su analítica de seguimiento comienza a mostrar un empeoramiento del INR 2.45 y del TP en segundos, aunque la Bilirrubina total se mantiene en rangos similares al primer control A la exploración sigue destacando la ictericia mucocutánea y la paciente aunque colaboradora, se despista un poco con las respuestas. En este momento cree que lo indicado es:

- A) Realizar una biopsia hepática percutánea
- B) Iniciar tratamiento con fitomenadiona y repetir el control analítico
- C) Traslado a hospital donde se disponga de Unidad de Trasplante Hepático
- D) Traslado a UCI para monitorización y realización de biopsia hepática percutánea

149 En el caso de que tuviera que decidir un tratamiento para la paciente (teniendo en cuenta de los datos clínicos y analíticos de los que dispone) sin poder acceder al resultado de una biopsia hepática, según su sospecha clínica optaría por:

- A) transfusión de plasma fresco
- B) Corticoides intravenosos
- C) Antibioterapia intravenosa de amplio espectro
- D) N-acetilcisteína intravenosa

CASO PRACTICO 15:

Un varón de 39 años de edad, con enfermedad de Crohn, acude a su consulta para una revisión periódica. El paciente, con enfermedad ileocólica, está bien controlado con infliximab, actualmente sin dolor abdominal y con dos deposiciones pastosas al día. A la exploración física el paciente está consciente, orientado, con abdomen blando y depresible, no doloroso a la palpación. La exploración anal demuestra la presencia de un orificio fistuloso perianal. Una rectoscopia observa la presencia de un eritema leve en mucosa rectal, así como de un orificio fistuloso interno. Una resonancia magnética observa una fístula perianal simple, sin abscesos.

150 Indique cuál es el tratamiento adecuado en este caso.

- A) Debemos iniciar tratamiento antibiótico con ciprofloxacino o metronidazol.
- B) Además del antibiótico se debe intensificar el infliximab o pasar adalimumab para controlar la enfermedad rectal.
- C) Debemos solicitar una ecografía endoanal previa a cualquier opción terapéutica.
- D) Al ser asintomática, basta realizar un seguimiento del paciente, no siendo preciso un tratamiento específico de la fístula.

151 En cuál de estos casos no es necesaria la capsula Patency

- A) Sospecha de enfermedad de Crohn.
- B) Cirugía intestinal previa.
- C) Radioterapia previa.
- D) Presencia de divertículo de Zenker.

152 ¿Cuál de los siguientes NO es un indicador de calidad del Proceso Asistencial Integrado Cáncer Colorrectal (CCR)?

- A) Porcentaje de personas diagnosticadas de CCR que han sido valoradas por la Comisión de Tumores antes de iniciar el proceso terapéutico.
- B) Porcentaje de personas con diagnóstico de CCR antes de 50 años a los que se realiza estudio genético de síndrome de Lynch.
- C) Porcentaje de personas con diagnóstico de CCR a las que se administra adyuvancia en un plazo inferior a 6 semanas tras la cirugía.
- D) Porcentaje de pacientes intervenidos de CCR a los que se les ha realizado linfadenectomía mesocólica con al menos 12 ganglios resecaados.

153 Una mujer de 29 años acude a urgencias con dolor abdominal, náuseas y vómitos. Ella reconoce haber tomado una cantidad indeterminada de paracetamol aproximadamente 12 horas antes de la admisión. ¿Cuál de las siguientes opciones implica el peor pronóstico?

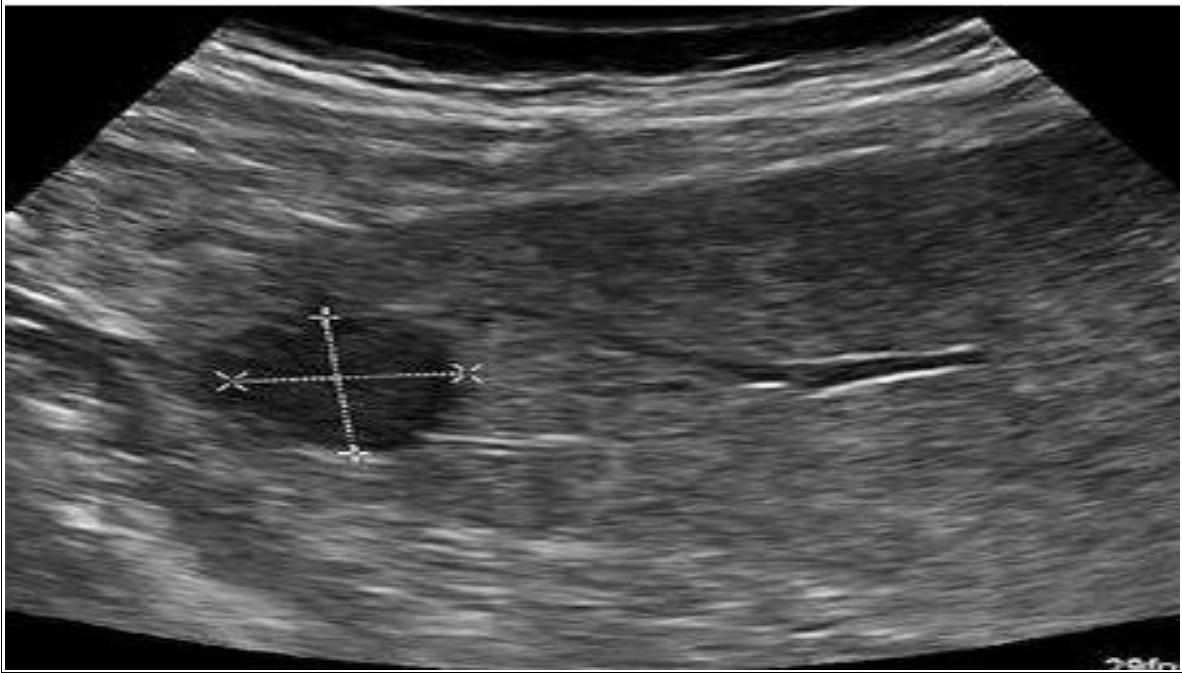
- A) GOT 6000 UI/l.
- B) Ph arterial 7,21.
- C) INR 3.
- D) Encefalopatía hepática grado 2.



Junta de Andalucía

Consejería de Salud y Familias

Caso Práctico 2



Caso Práctico 2.



Junta de Andalucía

Consejería de Salud y Familias